

TOBILLO Y PIE

Publicación oficial de la FLAMeCiPP – Federación Latinoamericana de Medicina y Cirugía de la Pierna y el Pie

v. 9, n. 2, julio/diciembre 2017



FLAMeCiPP

Pseudoartrosis de fractura por estrés de la base del cuarto metatarsiano asociada a metatarso aducto: reporte de un caso

Stress fracture nonunion at the base of the fourth metatarsal associated with metatarsus adductus: a case report

Gastón Slullitel¹, Valeria López¹, Juan Pablo Calvi¹

Decriptors:

Fracturas; Fracturas por estrés;
Huesos metatarsianos/lesiones;
Informes de casos

Keywords:

Fractures; Stress fracture; Metatarsal
bones/injuries; Case reports

¹ Instituto de Ortopedia
"Dr. Jaime Slullitel", Rosario,
Santa Fe, Argentina.

Autor correspondiente:

Valeria López.
Instituto de Ortopedia
"Dr. Jaime Slullitel", San Luis 2534,
Rosario, Santa Fe, Argentina
Tel-Fax: (+54) (341) 447-8600
E-mail: vlastegiano@gmail.com

Conflictos de interés:

no

Recibido en:

3/3/2017

Aceptado en:

26/11/2017

RESUMEN

Las fracturas por estrés de la base del cuarto metatarsiano son lesiones poco frecuentes, y solo han sido descritas en la literatura en un número de reportes de casos. Este tipo de lesiones tienden a tomar un tiempo prolongado hasta la curación comparado fracturas por estrés de metatarsianos distintos al cuarto, que son típicamente más distales. Theodorou et al en 1999 describe siete casos de fracturas por estrés del cuarto metatarsiano y correlaciona la lesión con el antepié aducto. La mejoría clínica en esta serie de pacientes demostró tomar hasta 8 semanas. Saxena et al en 2001 reporta cinco casos de pacientes atléticos que sufrieron lesiones por estrés proximales en el cuarto metatarsiano. Todos ellos presentaron una tendencia a tiempos prolongados hacia la curación. Este reporte de caso asociado a la evidencia publicada sugiere que este tipo de fracturas deben mantenerse bajo cuidadosa observación para asegurar la consolidación primaria. Una vez establecida la pseudoartrosis, especialmente en pacientes activos y jóvenes, el tratamiento quirúrgico es una alternativa.

Nivel de evidencia: V

ABSTRACT

Fourth metatarsal (MT) stress fractures are uncommon injuries. Stress fractures of the base of the fourth MT have been described in literature in just a few reports. These patients' injuries tended to take longer to heal than other lesser metatarsal fractures and stress fractures, which are typically more distal. Theodorou et al. in 1999 described seven cases of stress fractures of the fourth metatarsal. They correlated the injury with an adducted forefoot. Clinical improvement was shown to take up to 8 weeks. Saxena et al. in 2001 reported five case histories of athletic patients who sustained injuries at the proximal fourth metatarsal. All of them presented a trend to prolonged healing. Our patient case suggests that this stress fracture must be kept under careful observation to ensure adequate primary healing. Established nonunion, especially in young active patients, may require operative treatment.

Level of evidence: V

INTRODUCCIÓN

Las fracturas por estrés son definidas como fracturas en el hueso de estructura normal como resultado de micro traumas repetitivos que en sí mismo son inofensivos.⁽¹⁾ A pesar de que la diáfisis de los metatarsianos es un sitio habitual de fracturas por estrés en la población general, las fracturas de la base del cuarto metatarsiano son lesiones poco frecuentes.^(2,3) Este tipo de lesiones han sido descritas en la literatura solo en algunos reportes de caso^(4,5) dos de ellos en asociación con metatarsiano aducto. Las fracturas

proximales de la base del cuarto metatarsiano curan lentamente según diferentes reportes, pero no existen reportes de pseudoartrosis en la evidencia publicada.

Reportamos un caso de pseudoartrosis de fractura de base de cuarto metatarsiano, en una adolescente de 13 años, con buenos resultados luego del tratamiento quirúrgico.

REPORTE DE CASO

Una adolescente de 13 años fue evaluada en nuestra institución. Su queja principal consistía en dolor en el dorso del pie en la proyección de la base del cuarto metatarsiano. El dolor comenzó dos meses previos a la consulta. La paciente no presentaba historia de trauma agudo. El examen físico reveló dolor a la palpación de la base del cuarto metatarsiano y de la articulación tarso metatarsiana, así como la presencia de metatarso aducto (Figura 1). Las radiografías simples se encontraban dentro de límites habituales.

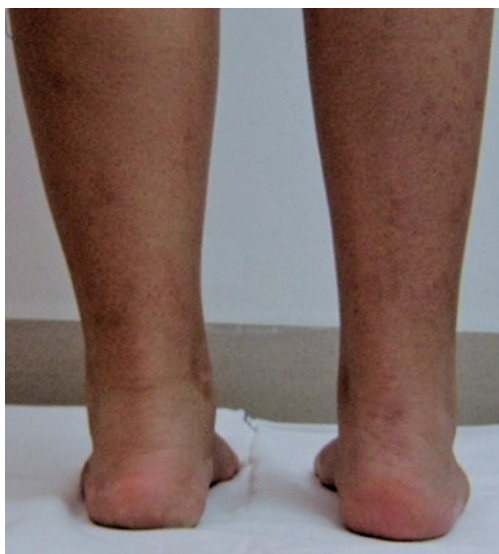

Figura 1. Vista posterior del paciente: observar la aducción de los metatarsianos

La tomografía computada evidenció un trazo radio lucido en la base del cuarto metatarsiano. Inicialmente el tratamiento consistió en inmovilización sin carga durante seis semanas y luego carga de peso progresiva con ortesis plantares a medidas durante los siguientes dos meses. Luego de seis meses la paciente solo describía alivio parcial de los síntomas. Luego del examen clínico, las radiografías y una nueva tomografía computada evidencian la línea de fractura acompañada

de cambios escleróticos e hipertrofia de los márgenes corticales (Figuras 2 y 3), esta situación fue interpretada como pseudoartrosis.

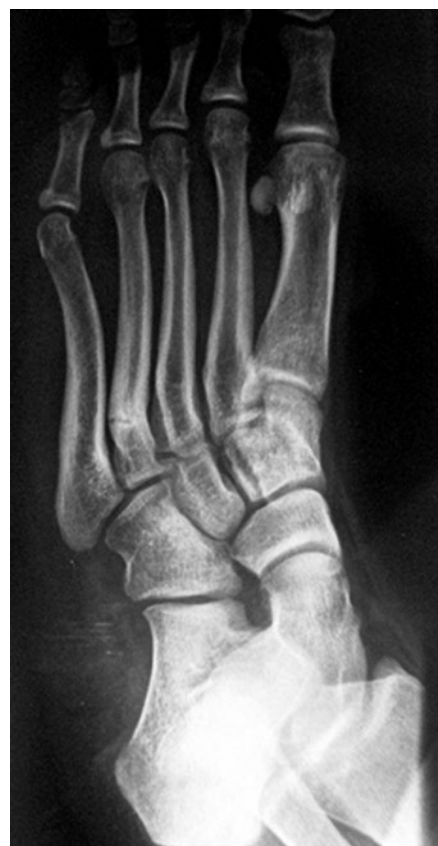

Figura 2. Radiografía simple con 6 meses de evolución

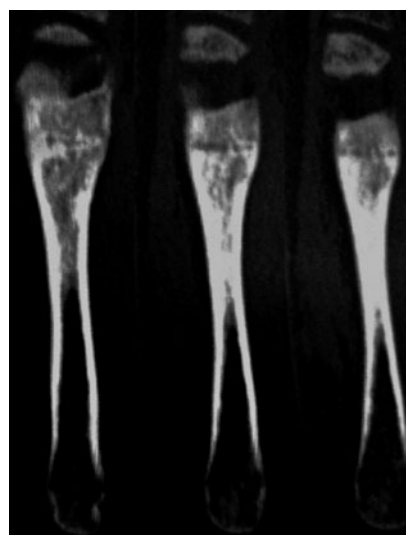


Figura 3. Cortes tomográficos con 6 meses de evolución

Dada la cronicidad de los síntomas, la intervención quirúrgica fue realizada 11 meses luego del inicio de los síntomas. Se realizó un abordaje dorsal sobre el cuarto metatarsiano y la línea de fractura fue identificada mediante maniobras de distracción (Figura 4). El hueso esclerótico fue removido, e injerto cortico esponjoso encastrado, tipo inlay fue posicionado en el sitio de no unión (Figura 5).

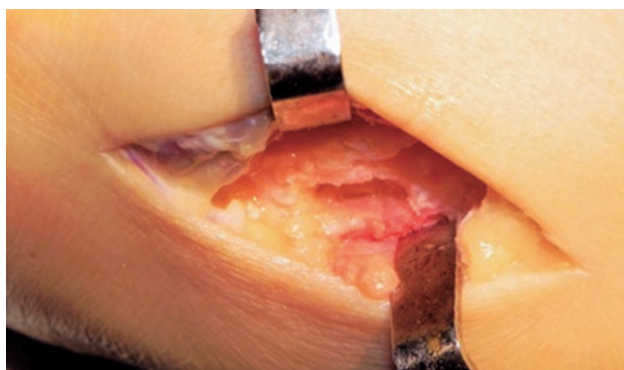

Figura 4. Identificación del foco de fractura

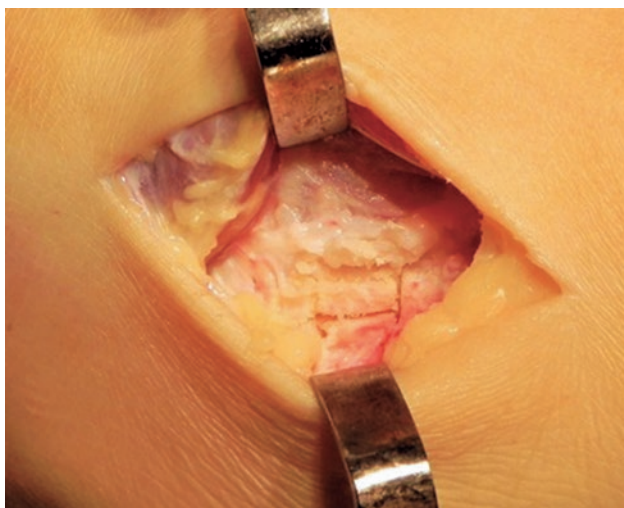


Figura 5. Colocación del injerto óseo

Ambos fragmentos fueron fijados con una placa de 2.0mm de 5 orificios LCDCP (low-contact dynamic compression plate) (Synthes, Paoli, USA). Luego un yeso tipo bota corta fue aplicado durante 6 semanas sin carga de peso. Ejercicios de movilidad activa fueron indicados a los 45 días posoperatorios, con carga de peso según tolerancia durante dos semanas adicionales.

Luego de tres meses del procedimiento, la paciente progresivamente retoma sus actividades previas sin nuevos síntomas. A un año posoperatorio, la paciente no reporto recurrencia de síntomas y la radiografía evidencio la curación completa de la pseudoartrosis (Figura 6). La remoción del implante no fue considerada dado que la paciente no presento signos de intolerancia.

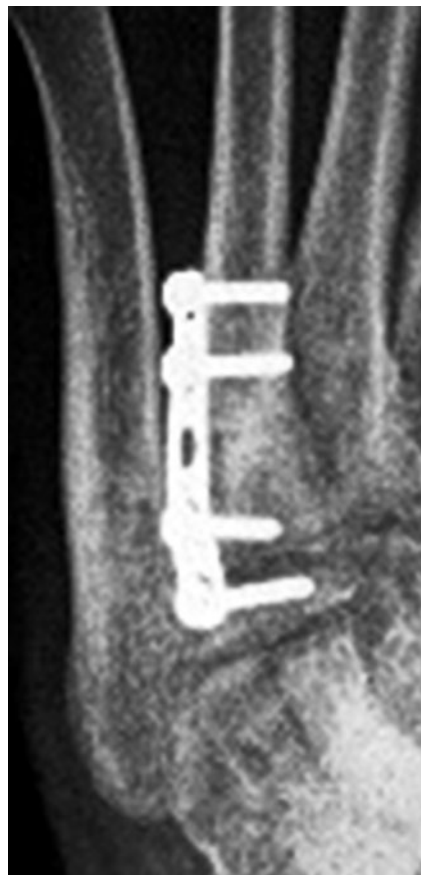

Figura 6. Radiografía simples - un año posoperatorio

DISCUSIÓN

Las fracturas por estrés del cuarto metatarsiano son lesiones poco habituales,^(2,3) aunque han sido reportadas en pequeños números por ciertos autores.^(2,4-6) Los factores asociados incluyen osteoporosis, pie cavo, neuropatía diabética y metatarsiano aducto. A pesar de que diferentes teorías han sido propuestas para explicar esta infrecuente fractura, probablemente representes solo una parte de la etiología multifactorial. Un alto índice de sospecha es necesaria para hacer un diagnóstico temprano. Las radiografías iniciales son generalmente negativas. En este punto la resonancia magnética es

de gran ayuda para distinguir la presencia de una fractura por estrés de la sinovitis de la articulación tarso metatarsiana.⁽⁷⁾ La tomografía computada es útil para evaluar la curación de la fractura y confirmar el diagnóstico de no unión.

Una vez diagnosticada la fractura por estrés, el cese de la actividad deportiva y carga protegida según tolerancia es indicado, hasta la mejoría de los síntomas (usualmente de seis a ocho semanas), seguido de retorno gradual al deporte.⁽⁷⁾ Este mismo protocolo fue utilizado en nuestra paciente. Reportes previos de buenos resultados con tratamiento conservador avalan esta conducta.^(4-6,8)

Theodorou et al.⁽⁹⁾ describe en su trabajo siete fracturas del tercio proximal del cuarto metatarsiano en pacientes de 25 a 61 años; todos los pacientes tenían metatarso aducto. Dos de estos pacientes eran osteoporóticos, uno de ellos neuropático y el resto presentaban fracturas de los otros metatarsianos. Los autores refieren que ninguno de sus pacientes presentaba actividad que involucre impacto repetitivo. Este fue así mismo un hallazgo en nuestra paciente. Todos fueron tratados con éxito con inmovilización.

La asociación entre metatarso aducto y fractura de metatarsianos laterales es conocida y se basa en el incremento de la carga mecánica sobre este aspecto del pie.

Aun mas, la fuente principal de dolor en pacientes con metatarso aducto, son las fracturas por estrés de la base del cuarto y quinto metatarsiano. Theodorou et al. estudio 11 pacientes con esta deformidad del ante pie y dolor en el aspecto lateral del pie, encontrando cinco fracturas de la base del cuarto metatarsiano.⁽⁹⁾ Saxena et al.⁽³⁾ describe cinco casos de fracturas proximales del cuarto metatarsiano en atletas de 13 a 50 años. Dos de estos pacientes dos presentaban historia de trauma y probablemente no hayan sido verdaderas fracturas por estrés. Tres de los pacientes presentaban metatarso aducto. Los autores encuentran que estas fracturas presentaron un tiempo prolongado hasta la curación (8 a 16 semanas); establecen una analogía con la fractura de Jones en la base del quinto metatarsiano, y recomiendan tratamiento agresivo con inmovilización con yeso.

En contraste con los hallazgos de Theodorou et al.⁽⁹⁾ y Saxena et al.⁽³⁾ ninguno de los dos pacientes presentados por Shearer et al.⁽¹⁰⁾ presentaban metatarso aducto, aunque ambos tenían una deformidad en plano valgus moderada. La consolidación de la fractura fue

obtenida por medio de dos meses de inmovilización sin carga, seguidos por dos meses de retorno gradual a la actividad. Hetsroni et al.⁽¹¹⁾ también presento cinco pacientes con esta entidad, el tiempo de curación oscilo entre 8 semanas y cuatro meses.

Existe probablemente una similaridad entre las fracturas por estrés de la base del cuarto y del quinto metatarsiano en cuanto a la anatomía y pato mecánica. Ambos metatarsianos funcionan juntos para permiten la aducción y flexión plantar. El cuarto metatarsiano es más resistente a la dorsiflexión. Sin embargo, es interesante resaltar diferencias con respecto a los factores etiológicos de ambas fracturas por estrés. La mayoría de las lesiones por estrés del quinto metatarsiano se deben al impacto repetitivo, asociadas o no con un retropié varo⁽⁹⁾, las fracturas de la base del cuarto metatarsiano tienen relación con la forma alterada del hueso y localizadas en el ápex de la deformidad.⁽¹²⁾ Este hecho puede ser indicado como un rasgo único de este tipo de lesiones por estrés y pudiera estar relacionado con la necesidad de mayores tiempos hasta la curación de estas fracturas.

A pesar de que la estimulación ósea fue una opción en este caso, no existen estudios prospectivos o randomizados relacionados a esta pseudoartrosis en particular reportados en la literatura.⁽¹⁰⁾

Although bone stimulation was an option for this case there are no prospective randomized studies related to this particular nonunion location reported in the literature.⁽¹⁰⁾ To our knowledge, stress fracture nonunion at the base of fourth metatarsal has not been previously reported. This suggests that this stress fracture must be kept under careful observation to ensure adequate primary healing.⁽⁷⁾ Established nonunion, especially in young active patients, may require operative treatment.

Este reporte de caso asociado a la evidencia publicada sugiere que este tipo de fracturas deben mantenerse bajo cuidadosa observación para asegurar la consolidación primaria.⁽⁷⁾ Una vez establecida la pseudoartrosis; especialmente en pacientes activos y jóvenes; el tratamiento quirúrgico es una alternativa.

BIBLIOGRAFÍA

1. Orava S, Hulkko A. Delayed unions and nonunions of stress fractures in athletes. *Am J Sports Med.* 1988;16(4):378-82.
2. Childers RL, Meyers DH, Turner PR. Lesser metatarsal stress fractures: a study of 37 cases. *ClinPod Med Surg.* 1990;7(4): 633-44.
3. Saxena A, Krisdakumtorn T, Erickson S. Proximal fourth metatarsal injuries in athletes: similarity to proximal fifth metatarsal injury. *Foot Ankle Int.* 2001;22(7):603-8.

4. Jones R. Fractures of the base of the fifth metatarsal bone by indirect violence. *Ann Surg.* 1902;35(6):697-700.
5. Rosenberg GA, Sferra JJ. Treatment strategies for acute fractures and nonunions of the proximal fifth metatarsal. *J Am Acad Orthop Surg.* 2000;8(5):332-8.
6. Rothbart BA. Metatarsus adductus and its clinical significance. *J Am Pod Assoc* 1972;62(5):187-91.
7. De Lee J. Fractures and dislocations of the foot. In: Mann RA, Coughlin MJ, eds. *Surgery of the Foot and Ankle.* 6th ed. St Louis: Mosby-Year Book; 1993. p.1465-503.
8. Muscolo L, Miguez A, Slullitel G, Costa-Paz M. Stress fracture nonunion at the base of the second metatarsal in a ballet dancer: a case report. *Am J Sports Med.* 2004;32(6):1535-7.
9. Theodorou DJ, Theodorou SJ, Boutin RD, Chung C, Fliszar E, Kakitsubata Y, Resnick D. Stress fractures of the lateral metatarsal bones in metatarsus adductus foot deformity: a previously unrecognized association. *Skeletal Radiol.* 1999; 28(12):679-84.
10. Shearer CT, Penner MJ. literature. *Am J Sports Med.* 2007; 35(3):479-83.
11. Hetsroni I, Mann G, Dolev E, Morgenstern D, Nyska M. Base of fourth metatarsal stress fracture: tendency for prolonged healing. *Clin J Sport Med.* 2005;15(3):186-8.
12. Lee KT, Kim KC, Park YU, Kim TW, Lee YK. Radiographic evaluation of foot structure following fifth metatarsal stress fracture. *Foot Ankle Int.* 2011;32(8):796-801.



FLAMECiPP